



# archiwum medycyny sądowej i kryminologii

Opis przypadku  
Case report

Roman Kuruc, Jozef Šidlo, Andrea Baloghová, Martin Zdarilek, Anežka Zummerová, Ján Šikuta

## Motywacja w samobójstwie rozszerzonym The motivation behind extended suicide

Department of Forensic Medicine, Health Care Surveillance Authority and Institute of Forensic Medicine, Medical Faculty, Comenius University, Bratislava, Slovakia

### Streszczenie

Badanie motywacji zachowań samobójczych w przypadkach tzw. rozszerzonych samobójstw ma ogromne znaczenie z punktu widzenia medycyny sądowej oraz psychologii. Inicjatorem tego typu zachowań jest często osoba cierpiąca na endogenną depresję. Powody udanych samobójstw nie są powszechnie znane. Niniejsza praca ma na celu wykazanie motywu udanego rozszerzonego samobójstwa, które rzadko występuje w naszych warunkach, dwóch członków rodziny – ojca i syna. Przypadek ten został dokładnie przeanalizowany z zastosowaniem metod morfologicznych oraz za pomocą dodatkowych badań laboratoryjnych. List samobójczy pozostawiony przez ofiarę i ukryty w nietypowy sposób udało się znaleźć wyłącznie dzięki sekcji zwłok obu osób. Sposób popełnienia samobójstwa – powieszenie się – był jednym z najczęściej występujących zarówno w regionie, jak i kraju. Mężczyźni nie byli pod wpływem toksycznych substancji. Motywem samobójstwa była ucieczka od trudnych warunków życiowych.

**Słowa kluczowe:** udane rozszerzone samobójstwo, motywacja samobójstwa, sekcja zwłok.

### Abstract

The investigation of motivation of suicidal behaviour in cases of so-called extended suicide is of great importance from a forensic-psychological viewpoint. The initiator of such action is often a person suffering from endogenous depression. The motives behind successful suicide are generally not known. This paper aims to demonstrate the motives behind the successful suicide, less frequent in our conditions, of two family members – a father and a son. The case has been thoroughly analysed by morphological methods with the help of additional laboratory tests. At the centre was a suicide letter which was hidden in a very unusual way and which was elucidated only thanks to autopsy of both persons. The manner of realisation – hanging – was among the most frequent in the region and in the state too. The men were not under the influence of any toxic substances. The motivation behind the suicide was an escape from hard living conditions.

**Key words:** successful extended suicide, suicide motivation, autopsy.

---

## Wprowadzenie

Samobójstwa rozszerzone mają wielkie znaczenie z punktu widzenia medycyny sądowej i psychiatrii. W samobójstwach tego rodzaju na pierwszym pla-

## Introduction

Extended suicide is of great importance from forensic-psychological and psychiatric viewpoints. In such suicides the initiator is at the fore-

nie jest ich inicjator, który przekonuje bądź zmusza do udziału inne ofiary. Do samobójstw rozszerzonych motywowanych psychopatologicznie dochodzi przede wszystkim u osób z depresją endogenną, które pod wpływem urojeń „decydują się” pozbawić życia również bliskich, by oszczędzić im dalszego cierpienia. Samobójstwa takie są najczęściej wynikiem aktywnego wpływu inicjatora na nakłanianą osobę bądź osoby. Inicjator wyjaśnia swoją decyzję, przedstawiając jasno sformułowaną ideologię samobójczą. Zdarza się, że osoba nakłanianą początkowo odmawia udziału, ale zwykle w końcu ulega naciskowi ze strony inicjatora. Wyróżnia się następujące rodzaje samobójstwa rozszerzonego: samobójstwo podwójne, np. kochanków albo członków rodziny, samobójstwo grupowe – czyn samobójczy wykonany przez większą, ale stosunkowo ograniczoną grupę ludzi (członków rodziny, klubu samobójców lub sekty religijnej), i wreszcie samobójstwo masowe, które dotyczy większej liczby osób.

## Opis studium przypadku

### Badane okoliczności I

Właściciel domu w niewielkiej wsi na południowym zachodzie Słowacji znalazł w swoim nieogrodzonym ogrodzie ciała dwóch mężczyzn powieszonych na jednym drzewie. Mężczyzna po odcięciu ciała zadzwonił na pogotowie. W chwili przybycia lekarza obaj leżeli na ziemi i nie dawali oznak życia (ryc. 1.). Lekarz stwierdził zgon. Wezwano policję i zgodnie z procedurą postępowania kryminalistycznego zarządzono sekcję zwłok, która została przeprowadzona następnego dnia.

### Materiał i metody

W ramach badania pośmiertnego wykonano sądowno-lekarską sekcję zwłok oraz badania toksykologiczne i histopatologiczne.

### Wyniki

W obu przypadkach znaleziono ślady oddziaływania siły na okolice szyi (powstałe na skutek zaciśnięcia się pętli pod wpływem ciężaru ciała). Obie pętle wykonano z linki holowniczej zawiązanej w węzeł (ryc. 2.). U obu ofiar obecne były bruzdy wisielcze na

front, sometimes also called the inducer (hence induced suicides) and other victims are known as the induced, who either agree to the suicide or are forced to it. Psychopathologically motivated extended suicides occur primarily in patients with endogenous depression, who, under the influence of delusions, “decide” to do away with their closest ones as well, so that they do not remain here suffering. In general it is a result of an active relationship between the inducer and the induced. The inducer elucidates the reasons for the act by clearly formulated principles of his/her suicidal ideology. The induced may not agree to the suggestion at first, but under the inducer’s pressure eventually gives in. These forms of suicide are distinguished: double suicide – suicide in a couple, e.g. lovers, family members; group suicide – suicidal behaviour of more people but in a relatively small number (family suicide, suicide clubs, religious sects); and mass (epidemic) suicide – concerns larger groups of people.

## Description of case study

### The investigated circumstances I


A house owner in a small village in the southwest of Slovakia found in his unfenced garden the bodies of two men hanged on one tree. He cut them off the tree and called an ambulance. At the arrival of the physician both aggrieved lay on the ground, showing no signs of life (Fig. 1). The doctor pronounced them dead. The police were called, and an autopsy was ordered in compliance with criminal procedure, which was performed the following day.

### Material and methods

Post-mortem examination of the two bodies was performed with a complete forensic autopsy and toxicological and histopathological laboratory tests.

### Results

In both cases signs of violence were found (tourniquet pulled by own body weight) exerted on the neck area. The tourniquet in both cases was a tow-rope from a car with a simple bale loop (Fig. 2). On



**Ryc. 1.** Miejsce znalezienia zwłok  
**Fig. 1.** Place of the discovery of the bodies

szy, wylewy krwawe w mięśniach szyjnych oraz obrażenia kości gnykowej i chrząstki tarczowatej krtań. Poza tym stwierdzono ogólne objawy duszenia – drobne krwawe wybroczyny w spojówkach i błonach surowiczych, obrzęk mózgu, ostrą rozedmę płuc i obrzęk płuc oraz przekrwienie narządów wewnętrznych. Nie zaobserwowano typowych oznak przemocy, które mogłyby wskazywać na udział osoby trzeciej, walkę albo samoobronę. Podczas sekcji i dodatkowego badania mikroskopowego próbek tkanek i narządów wewnętrznych nie stwierdzono zmian patologicznych, które mogły się przyczynić do śmierci mężczyzn. Bezpośrednią przyczyną śmierci było uduszenie. Analiza toksykologiczno-chemiczna próbek krwi i moczu pobranych podczas sekcji nie wykazała obecności substancji, które mogłyby mieć znaczenie dla dochodzenia. W chwili śmierci mężczyźni nie byli pod wpływem alkoholu ani innych substancji psychoaktywnych.

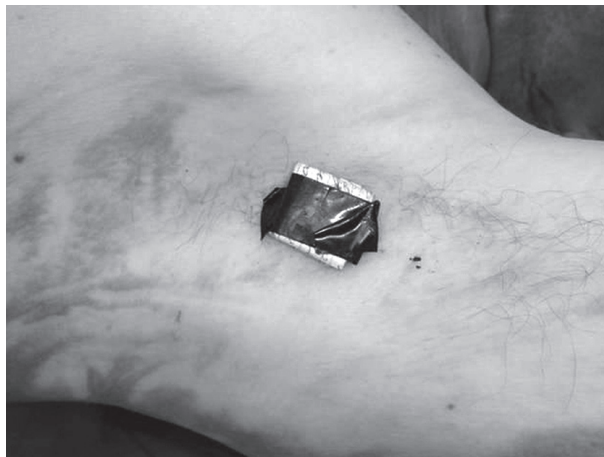Zaskakującym znaleziskiem był nietypowo ukryty list samobójczy, złożony i przymocowany taśmą klejącą do skóry pod pachą ojca (ryc. 3.). W liście opisano zdarzenia, do jakich doszło w ostatnim okresie życia obu mężczyzn, i wyjaśniono przyczyny, dla których zdecydowali się odebrać sobie życie w opisany sposób.



**Ryc. 2.** Widok pętli – dwie samochodowe linki holownicze  
**Fig. 2.** View of the tourniquets – towrope from a car

the neck a furrow from the tourniquet was found in both cases, in the neck muscles there were haemorrhages and signs of hyoid and thyroid cartilage injury. In the remaining finding, general signs of suffocation were present – minor haemorrhages in conjunctivas and under serous membranes, brain swelling, acute pulmonary emphysema and oedema, and blood stasis in organs and tissues. No typical signs of violence were observed that would indicate intervention by another person, fighting, or self-defence. At the autopsy and the additional microscopic examination of the tissue samples and internal organs, no noticeable pathological changes were found that could have contributed to the death of both men. The immediate cause of death was suffocation. Toxicological-chemical examination of blood and urine samples taken at autopsy did not show the presence of foreign, forensically significant substances, thus at the time of death the men were not under the influence of alcohol or other psychoactive substances.

A striking finding was the unusual placement of a suicide letter that was folded and glued with adhesive tape to the skin in the father's left armpit (Fig. 3). The letter clarified the last period of their life and the



Ryc. 3. Rejon pachy – miejsce ukrycia listu samobójczego  
Fig. 3. Armpit region – placement of the suicide letter

## Badane okoliczności II

Właściciel budynku, w którego pobliżu znaleziono zwłoki, zeznał, że poznał obu mężczyzn przypadkiem na parkingu przed centrum handlowym. Zaproponował im pracę i zapewnił mieszkanie oraz wyżywienie. Do obowiązków mężczyzn należało zajmowanie się domem, terenem, ogrodem i dziećmi. Właściciel twierdzi, że wraz ze swoją partnerką wyprawili mężczyznom przyjęcie urodzinowe.

Żona starszego z mężczyzn zeznała, że byli w trakcie postępowania rozwodowego. Podczas ostatnich rozmów telefonicznych rzekomo „dało się wyczuć jakieś napięcie”, przy czym rozmowy te były rzadkie. Kiedy kobieta przez dłuższy czas nie mogła się dodzwonić do męża ani do syna, zgłosiła ich zaginięcie na policję. Poszukiwania zostały odwołane po telefonie jednego z poszkodowanych.

## Dyskusja

Przypadki różnie motywowanych samobójstw rozszerzonych ojca i syna są opisywane w literaturze pochodzącej z różnych części świata. Poniżej przytoczono kilka takich przypadków w celach porównawczych.

Carson [1] opisuje dwa przypadki podwójnego samobójstwa. Pierwszy dotyczy sześćdziesięcioletniego mężczyzny cierpiącego na powikłania po operacji serca, który odebrał sobie życie za pomocą strzelby. Pięć lat później jego trzydziestoosmioletni syn pokłócił się z żoną, a następnego dnia udał się do byłego domu ojca i popełnił samobójstwo, strze-

asons that lead both men to end their lives in the aforementioned manner.

## The investigated circumstances II

According to his testimony, the owner of the house met the two men by chance at the car park in front of a shopping centre. He offered them an opportunity to work for him. He provided them accommodation and food. They looked after his house, land, garden, and children. Allegedly he and his girlfriend organised a birthday party for them.

According to the testimony of the elderly man's wife, they were in divorce proceedings. Allegedly “some kind of tension could be felt” from the last phone calls. They spoke only rarely over the phone. When she could not get through to any of them, she reported them to the police as missing. Later on, following the phone call of the aggrieved, the search was stopped.

## Discussion

Cases of extended suicide of a father and son are described in various parts of the world, diversely motivated. For the purposes of comparison we introduce several cases from literature.

Carson [1] described two cases of double suicide. In the first one, a 64-year-old father, was suffering from complications resulting from a heart operation, and he committed suicide using a shotgun. Five years later his 38-year-old son had an argument

lając sobie w głowę z pistoletu. W drugim przypadku dwudziestodwuletni mężczyzna, którego opuściła dziewczyna, zadał sobie ranę postrzałową głowy za pomocą strzelby. Badanie toksykologiczne wykazało u niego stężenie alkoholu etylowego w wysokości 2,94 g/kg (promila). Rok później czterdziestotrzyletni ojciec mężczyzny poczuł się nieszczęśliwy po kłótni z partnerką. Znalezione go martwego w domu, z raną postrzałową klatki piersiowej zadaną za pomocą broni krótkiej. Wszystkie cztery samobójstwa nosiły znamiona starannego planowania i wszyscy czterej mężczyźni użyli broni palnej. W porównaniu z innymi rodzajami śmierci samobójstwo w rodzinie częściej bywa przyczyną depresji i jest zwykle źródłem ciężkiej żałoby. Ze względu na bliskość relacji pomiędzy ojcem a synem prawdopodobieństwo imitacji czynu jest większe niż w przypadku innych zdarzeń potencjalnie skłaniających do odebrania sobie życia, np. samobójstw znanych osób [2–6].

Więcej opisanych przypadków pochodzi z Indii. W Triplicane opublikowano przypadek osiemdziesięcioletniego mężczyzny, który spędził dziesięć lat przykuty do łóżka. Pięćdziesięcioletni syn, który mieszkał z nim oraz z żoną i synem, zapewniał mu doskonałą opiekę. Kiedy stan ojca się pogorszył, syn popadł w depresję, po czym obaj mężczyźni popełnili samobójstwo, zażywając środki owadobójcze [7].

Inny przypadek dotyczył pięćdziesięcioletniego lekarza z Motihari w stanie Bihar i jego dwudziestopięcioletniego syna, których znaleziono martwych w zamkniętym od środka pokoju hotelowym. Stwierdzono, że zażyli truciznę. Motywacją do samobójstwa była śmierć z powodu choroby nowotworowej żony starszego mężczyzny. W liście samobójczym lekarz zawarł informację, że chce umrzeć sam, ale syn uparł się, by odebrać sobie życie razem z nim. List zawierał również instrukcje, co zrobić z ciałami [8].

Co innego motywowało kolejną parę ojciec-syn, która popełniła samobójstwo, zażywając środki owadobójcze. Mężczyźni, którzy byli zamieszani w ponad trzydzieści pięć przestępstw, podczas wizyty u prawnika poprosili o możliwość przenocowania w jego biurze w budynku sądu. Następnego dnia prawnik znalazł ich martwych [9].

Kolejny przypadek dotyczył mężczyzny krótko po przejściu na emeryturę, który mieszkał z synem w jednopiętrowym domu niedaleko Bandsroni. Po śmierci żony mężczyzna ten zatrudnił służącą, która miała się opiekować jego matką i domem. Służąca

with his wife. The next day he went to the house where his father had lived, and committed suicide injuring his head using a handgun. In the second case a 22-year-old son was left by his girlfriend. He caused himself a gunshot injury to his head using a shotgun. The toxicological examination showed a concentration of ethyl alcohol 2.94 g/kg (per mil). One year later his 43-year-old father became unhappy after a quarrel with his girlfriend. Subsequently he was found dead at home with a gunshot injury of the chest caused by a handgun. It seems that all four suicides were well thought-out in advance, and all four men used a gun. A suicide within a family tends to cause depression and worsen the sorrow of the bereaved person at a loss of a close person, more than other types of death. The effect of a father-son relationship is from the perspective of imitating certainly closer and more influential than e.g. celebrity suicides [2–6].

More cases were described in India. In Triplicane an 80-year-old father was confined to bed for over ten years. His 50-year-old son took exemplary care of him. He lived in a house with his father, wife, and son. When the father's condition deteriorated, the son was depressed and they both committed suicide by consuming insecticides [7].

In another case a 50-year-old doctor from Motihari in Bihar and his 25-year-old son were found dead in a locked hotel room after consuming poison. The cause was death of the father's wife due to carcinoma. It was stated in a suicide letter that the father wanted to die alone, but his son insisted that he would die with him. There were also instructions as to how to handle their bodies [8].

A different motive led a father and a son to commit suicide through consuming insecticides. When visiting their lawyer, since they were involved in more than 35 crimes, they asked to sleep over in his office in the court building. The lawyer found them dead the next day [9].

Near Bandsroni a 65-year-old father, who had just retired, lived in his two-storeyed house with his son. After his wife's death he hired a servant to take care of his mother and the household. The servant spent 10 years there. The father and the son were found hanged. In the suicide letter they stated that what led them to the suicide was long-term psychological bullying by the servant and her attempts to take over their house [10].

spędziła u niego dziesięć lat. Ojca i syna znaleziono powieszonych. W liście samobójczym stwierdzili, że postanowili odebrać sobie życie na skutek długotrwałego prześladowania psychicznego ze strony służącej i jej prób odebrania im domu [10].

Motywację ojca i syna w analizowanym w tej pracy przypadku wyjaśnia treść listu, który znaleziono starannie ukryty przy ciele ojca: *Nie możemy nic zrobić. Kiedyś kazał nam się rozebrać i przebiec przez wieś i zagroził, że nas zastrzeli, jeśli spróbujemy uciekać przez pole. Nagrał nas na komórkę i szantażował nas tym nagraniem. Chciał... (nieczytelne)... w ten sposób zajął też nasze mieszkanie na [...]. Zabrał nam telefony i karty, telefony zniszczył... (nieczytelne)... więc nie mogliśmy dzwonić. Kiedy pozwalali nam zadzwonić, stali przy nas, żebyśmy mówili tylko to, co chcieli. Byliśmy ich niewolnikami i grozili nam, że nasłą mafię na naszą rodzinę. Był w to wszystko zamieszany jeszcze inny, mały mężczyzna, z [...]. Ponoć prowadzi klub hazardowy w [...]. Od grudnia nie mieliśmy dla siebie ani grosza, tylko czasami kupowali nam jedzenie. Pozdrawiam was, [...], nie gniewajcie się na nas Żegnajcie.*

Na drugiej stronie kartki znajdowała się dalsza część listu: *Musielśmy to skończyć w ten sposób, bo już się nie dało wytrzymać. Wzięliśmy dużo pożyczek w bankach, Quatro, Orange, T-mobile, ale ci ludzie, u których byliśmy, nas oszukali i wszystko zabrali. Grozili śmiercią nam i naszej rodzinie, więc musieliśmy robić i mówić to, co nam kazali. Musielśmy mówić jakieś bzdury do telefonu z nożem przyłożonym do szyi, a oni to nagrywali i wyśmiewali się. Straciliśmy wszystkie samochody, wisiorki i osobiste przedmioty... i jest więcej takich ludzi, jak my, których też oszukali albo ciągle oszukują. Podpisano [...].*

Policja podjęła dochodzenie, podczas którego w domu właściciela posesji znaleziono dowody zarzucanych mu czynów – liczne karty do bankomatu i umowy kredytowe. Właściciel został zatrzymany i postawiony w stan oskarżenia.

Wszystkie okoliczności wskazują, że był to przypadek nowoczesnego niewolnictwa, a ojciec i syn zostali zmuszeni do firmowania swoim nazwiskiem działalności przestępczej. Motywem ich wspólnego samobójstwa była chęć ucieczki przed trudnymi warunkami życiowymi. Można to uznać za motyw egzystencjalny, który według danych zawartych w literaturze występuje w ok. 1,1% przypadków.

*Autorzy deklarują brak konfliktu interesów.*

The suicide motivation of the father and a son in our analysed case is explained by the suicide letter that was found carefully hidden on the father's body: *Nothing can be done. Once he made us strip naked and run through the village and he would shoot us if we turn off to the field. He recorded us on his mobile and through that he blackmailed us. He wanted... illegible... this way he also got the flat on the street [...]. He took our phones and cards and broke the phones... illegible... we couldn't call. And when we called, they stood beside us so that we only said what they wanted. We lived here as slaves and they threatened us with mafia, that they will destroy our family. The little one, I don't know his name, is also involved, he is from [...]. They say he's got a gambling club in [...]. Since December we haven't had a single cent, only sometimes they bought us food. I give my regards to [...], don't be angry with us Bye.*

The text continued on the other side: *We had to finish it this way because it couldn't go on like this. We took many loans from people in banks, Quatro, Orange, T-mobile, it all went to them. They deceived us and took everything from us, these people where we are. Under threat that they do away with us and our family we had to do and say what they wanted. We had to say unreal things into the mobile with a knife held to our throat, and they recorded it and had fun of it. We lost all cars, necklaces and personal things ... and there are more such poor fellows, similarly deceived and being deceived. The under-signed [...].*

The police launched an investigation, during which evidence was found in the owner's house – numerous cashpoint cards and loan agreements. The owner was subsequently detained and accused.

All the circumstances suggest that it was a case of modern slavery and the father and the son got into a position of the so-called front men. The motive of their joint suicide was an escape from the hard living conditions. The motive can be assessed as existential; according to literary data its occurrence is reported in approximately 1.1% of cases.

*The authors declare no conflict of interest.*

## Piśmiennictwo

### References

1. Carson H.J. Dyads of father and son suicide separated by time and circumstances. *Am J Forensic Med Pathol* 2010; 31: 80-82.
2. Drdková S., Zemek P. Sebevražední jednání psychotiků. In: Sborník prací VII. celostátního psychiatrického sjezdu. KUNZ, Hradec Králové 1980; 174-176.
3. Heretik A. Základy forenznej psychológie. SPN, Bratislava 1994; 224.
4. Kafka J., et al. Psychiatria. Učebnica pre lekárske fakulty. Osveta, Martin 1998; 215.
5. Koutek J., Kocourková J. Sebevražedné chování. Portál, Praha 2007; 128.
6. Praško J. Co je to deprese a jak se léčí. Triton, Praha 1999.
7. <http://articles.timesofindia.indiatimes.com/>
8. <http://news.chennaionline.com/>
9. <http://www.dailypioneer.com/>
10. <http://www.zodpovedne.sk>

### Adres do korespondencji

#### Address of the correspondence

MUDr. Roman Kuruc

Department of forensic medicine

Health Care Surveillance Authority

Antolská 11

851 07 Bratislava, Slovakia

e-mail: roman.kuruc77@gmail.com