

Krzysztof Woźniak, Artur Moskała, Andrzej Urbanik<sup>1</sup>, Paweł Kopacz, Małgorzata Kłys

## Pośmiertne badania obrazowe z rekonstrukcją 3D: nowa droga rozwoju klasycznej medycyny sądowej?

### Postmortem imaging studies with data processing and 3D reconstruction: a new path of development of classic forensic medicine?

Z Katedry Medycyny Sądowej UJ CM

Kierownik: prof. dr hab. n. med. M. Kłys

<sup>1</sup> Z Katedry Radiologii UJ CM

Kierownik: prof. dr hab. med. A. Urbanik

Od lat procedury sądowo-lekarskiej sekcji zwłok nie podlegają znacznym zmianom. Jednym z podstawowych celów dokumentacji badania pośmiertnego jest obiektywny zapis obrazu sekcyjnego, stwierdzanego przez obducenta. Autorzy przedstawiają przegląd technik pośmiertnego badania obrazowego, mających na celu nie tylko zobiektywizowanie obserwacji, ale i poszerzenie uzyskiwanych danych. Ilustracją do prezentowanych technik są obrazy z własnych badań.

The techniques employed in „classic” forensic autopsy have been virtually unchanged for many years. One of the fundamental purposes of forensic documentation is to register as objectively as possible the changes found by forensic pathologists. The authors present the review of techniques of postmortem imaging studies, which aim not only at increased objectivity of observations, but also at extending the scope of the registered data. The paper is illustrated by images originating from research carried out by the authors.

Słowa kluczowe: sądowo-lekarska sekcja zwłok, pośmiertne badania obrazowe, fotogrametria, tomografia komputerowa  
Key words: forensic autopsy, postmortem imaging studies, photogrammetry, computed tomography

#### WSTĘP

Procedury klasycznej sądowo-lekarskiej sekcji zwłok na przestrzeni lat nie zostały w zasadniczym stopniu zmienione, a jedynie uzupełniane były o dodatkowe techniki w konkretnych przypadkach. Protokół sekcji zwłok, mający umożliwić innemu specjalście medycyny sądowej obiektywne odtworzenie stanu, jaki widziały oczy obducenta, jest praktycznie zawsze „skażony” osobistym „piętnem” autora, wynikającym choćby ze stosowania różnej nomenklatury do określenia tych samych obserwacji. Stąd też wynika nieustanne dążenie do obiektywizacji dokonywanych obserwacji.

Najpopularniejszą techniką obiektywizującej rejestracji zmian, stwierdzanych podczas sekcji zwłok jest fotografia. Kwestia wykorzystania innych zdobyczy współczesnej myśli technicznej w medycynie sądowej nie znajduje ciągle znaczącego zainteresowania. Piśmiennictwo dotyczące tego problemu jest stosunkowo ubogie. Poświęcone temu zagadnieniu nieliczne pozycje książkowe w znacznym zakresie dotyczą klasycznych badań rentgenowskich [1].

Jednakże sytuacja powoli się zmienia, dzięki inicjatywie, zapoczątkowanej w 2000 roku przez zespół Instytutu Medycyny Sądowej w Bernie. W wyniku współpracy pomiędzy szwajcarskimi

medykami sądowymi i radiologami rozpoczęto badania celem podjęcia próby przewidzenia wyników sekcji zwłok na podstawie badania TK oraz ewentualnie dostarczenia tą metodą dodatkowych informacji. W początkowej fazie projektu zwłoki transportowano z zakładu medycyny sądowej do klinicznego zakładu radiologii, gdzie wykonywano badanie TK i MR. Od 2005 roku Instytut Medycyny Sądowej w Bernie został wyposażony we własny aparat TK, co umożliwiło wykonywanie badań w szerszym zakresie.

Wraz z poszerzającym się panelem badań dodatkowych pojawiła się konieczność nadania nazwy dla tego coraz większego projektu. Zdecydowano się wywieść go od pojęcia autopsji, pochodzącego od dwóch słów z języka greckiego „autos” – czyli sam, własny oraz „opsomei” – czyli widzę. W interpretacji twórców nowego pojęcia „autos” odnosiło się do subiektywnej oceny faktów. Tak zatem, aby podkreślić obiektywny aspekt badań, zastąpiono pierwszy człon pojęciem „virtual”, które oznacza w tym miejscu „lepszy”, „dokładniejszy”, a nie wirtualny, jako nierealny. W ten sposób powstało chronione prawami autorskimi pojęcie Virtopsy® [2]. W skład projektu wchodzi następujące techniki badawcze:

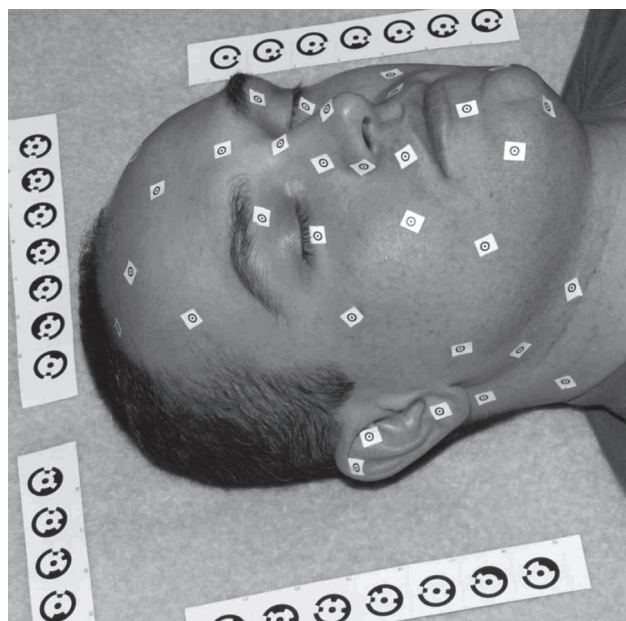
- fotogrametria i laserowe skanowanie powierzchni ciała,
- tomografia komputerowa,
- rezonans magnetyczny.

Celem niniejszej pracy jest przedstawienie przeglądu technik pośmiertnych badań obrazowych, ilustrowanego materiałem własnym.

## TECHNIKI POŚMIERTNYCH BADAŃ OBRAZOWYCH

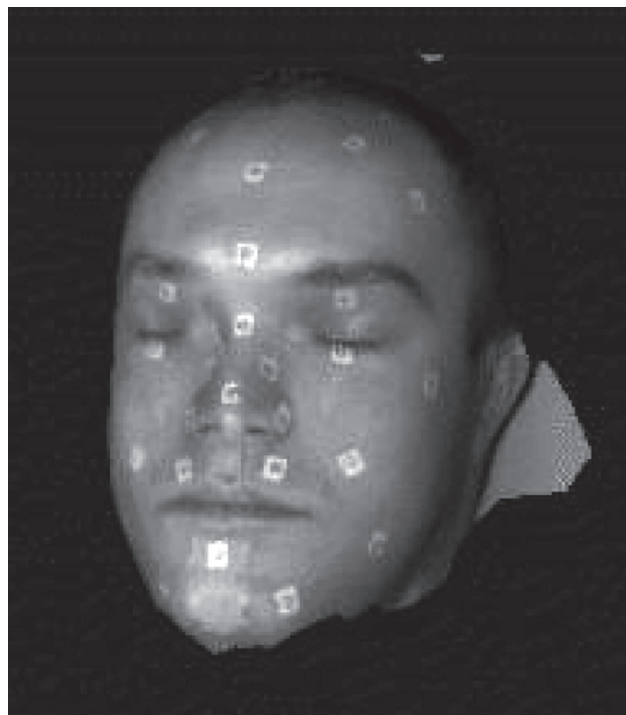
### Fotogrametria w połączeniu z laserowym skanowaniem powierzchni ciała

Fotogrametria to technika obrazowania, zajmująca się tworzeniem przestrzennych modeli ze zdjęć dwuwymiarowych (ryc. 1-2). Te trójwymiarowe obrazy w połączeniu z modelem uzyskanym przy pomocy laserowego skanera powierzchni pozwalają na przestrzenną dokumentację obrażeń powłok, a także na próby rekonstrukcji w zakresie mechanizmu ich powstania. Zespół szwajcarski wykorzystał system laserowy GOM TRITOP/ATOS III do skanowania powierzchni ciała, w połączeniu z dedykowanym dla sprzętu oprogramowaniem. Uzyskano wyniki akceptowane przez tamtejszy wymiar sprawiedliwości, jako część dokumentacji z badań pośmiertnych [3].



Ryc. 1. Fotogrametria: przygotowanie do serii zdjęć fotograficznych ze znacznikami.

Fig. 1. Photogrammetry: indexing tags on the surface of the body.



Ryc. 2. Fotogrametria: rekonstrukcja 3D.

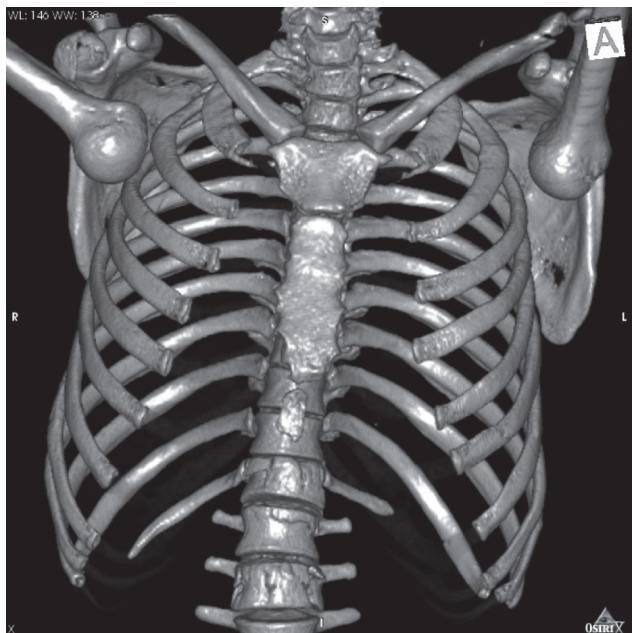
Fig. 2. Photogrammetry: 3D reconstruction.

### Tomografia komputerowa

W 1895 roku Konrad Roentgen dokonał odkrycia promieni X oraz stwierdził, że są one w różnym stopniu pochłaniane przez różne substancje. Dało to początek współczesnej radio-

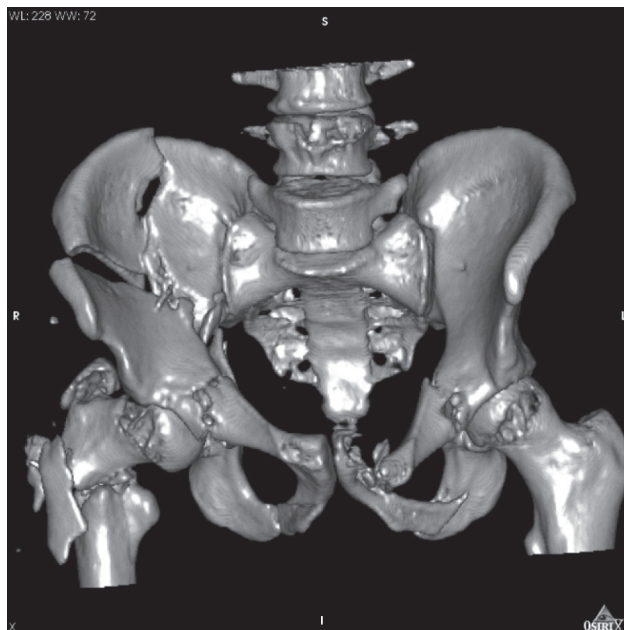
logii. W Polsce pierwsze zdjęcia rentgenowskie wykonał w styczniu 1896 roku Karol Olszewski, profesor chemii Uniwersytetu Jagiellońskiego. Od tego czasu nastąpił dynamiczny rozwój tych badań. Klasyczne badania rentgenowskie są powszechne we współczesnej diagnostyce klinicznej, a od dłuższego czasu wykorzystuje się je także w badaniach pośmiertnych. Dotyczy to przypadków, gdy mamy do czynienia np. z koniecznością lokalizacji metalicznego ciała obcego, czy też w przypadkach identyfikacji zmarłych (np. stan uzębienia [4], zaopatrzenie ortopedyczne, blizny kostne). Zakres oceny radiograficznej ogranicza się do czterech grup substancji: 1. płyny i tkanki miękkie, 2. tłuszcze, 3. gazy, 4. tkanka kostna. Poza tymi fizjologicznymi grupami innym osłabianiem promieniowania cechują się np. ciała metaliczne.

Przełomem w wykorzystaniu promieniowania X stała się tomografia komputerowa (TK), wprowadzona do praktyki klinicznej w 1972 roku. Szybko okazało się, że jest to technologia mogąca zmienić obraz współczesnej diagnostyki. Wyrazem tego była nagroda Nobla w 1979 roku dla Hounsfield'a i Cormack'a, twórców pierwszego tomografu komputerowego. Z czasem TK stała się podstawowym narzędziem w diagnostyce wielu schorzeń.



Ryc. 3. Rekonstrukcja 3D kośćca klatki piersiowej i obręczy barkowej – obustronne zwichnięcie stawów ramiennych, złamanie lewego obojczyka.

Fig. 3. 3D reconstruction of the thorax and shoulder rim – bilateral shoulder luxation and a fracture of the left clavicle.



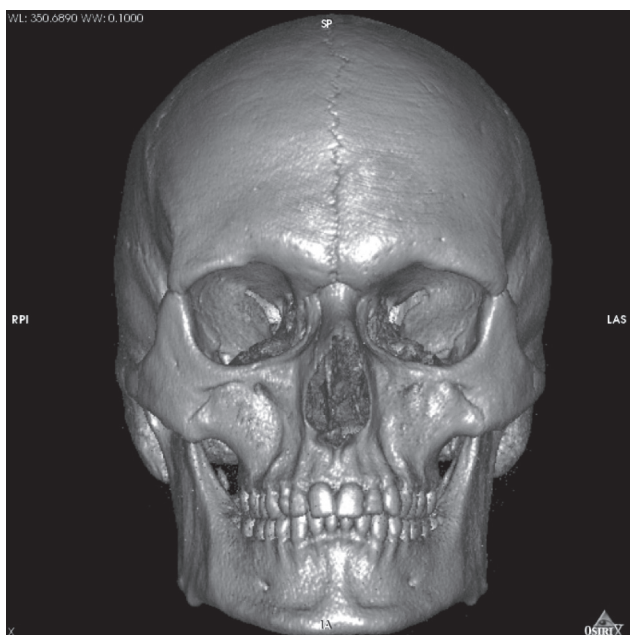
Ryc. 4. Rekonstrukcja 3D kośćca obręczy miednicznej – fragmentacja miednicy zwłaszcza po prawej stronie, fragmentacja rejonu krętarzy prawej kości udowej.

Fig. 4. 3D reconstruction of the pelvic girdle – fragmentation of the pelvis, especially on the right, and fragmentation of the proximal part of the right femur.

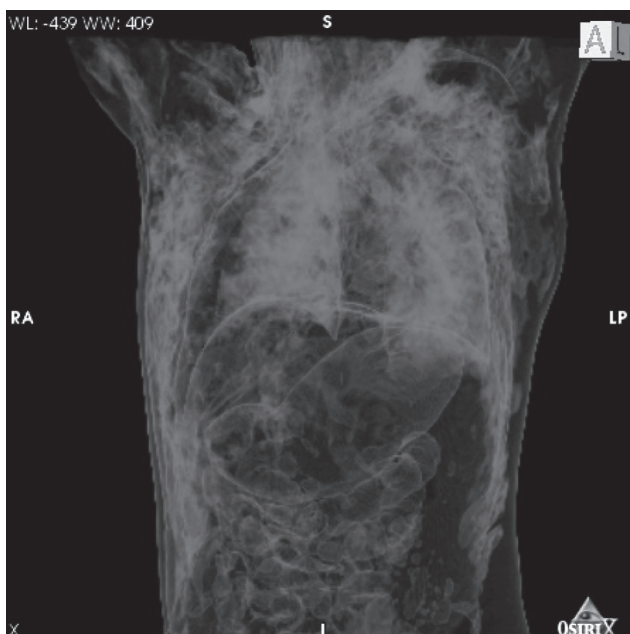
Tomografia komputerowa w badaniu pośmiertnym daje następujące możliwości:

- dokładnej analizy struktury kostnej pod kątem ewentualnych obrażeń (złamań) [5], cech osobniczych (ryc. 5), z późniejszą ich pogłówną graficzną rekonstrukcją 3D [6], łatwiejszą do przyjęcia niż „klasyczne” zdjęcia fotograficzne „krwawych” preparatów z tkankami miękkimi czy kości uprzednio wypreparowanych i wymacerowanych (ryc. 3, 4),
- określenia przestrzeni zawierających gazy (powietrze) [7, 8] (ryc. 6), co daje możliwość wykazania trudnych do weryfikacji w klasycznej technice sekcji zwłok zmian pourazowych prowadzących do zgonu – np. zatoru powietrznego serca (ryc. 7) albo też wskazania przebiegu kanałów ran, np. w postrzałach z broni palnej, zwłaszcza w przypadkach z uszkodzeniami struktur kostnych,
- uwidocznienia poziomu płynów – np. obecność krwi w jamach opłucnej (ryc. 8) czy płynu w zatokach obocznych nosa w przypadkach utonięcia [9, 10] (ryc. 9),
- wykazania obecności ciał obcych czy to pochodzenia chirurgicznego (ważne

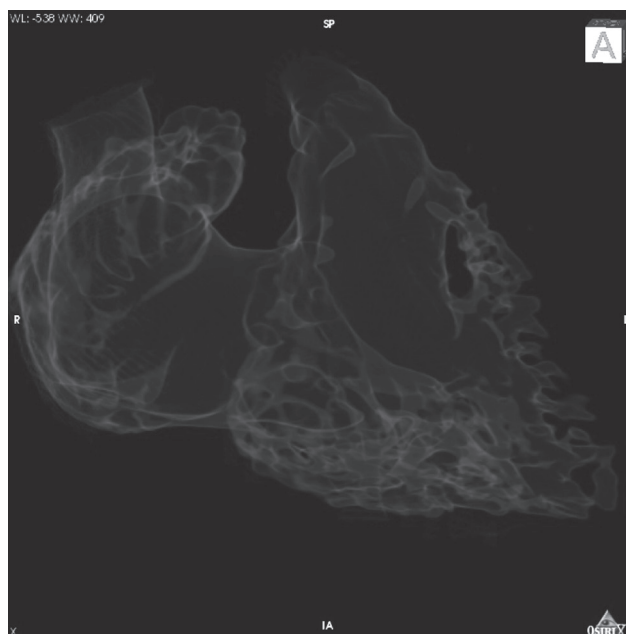
w przypadkach identyfikacji NN zwłok (ryc. 10), czy też pocisków bądź niewielkich fragmentów metalu (np. odłamanej końcówki noża – niezwykle trudnej, wręcz niemożliwej do zlokalizowania podczas klasycznego badania sekcyjnego),



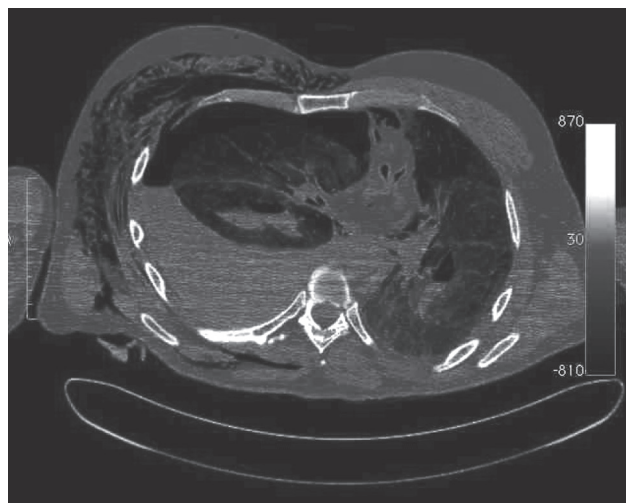
Ryc. 5. Rekonstrukcja 3D – zachowany szew czołowy.  
Fig. 5. 3D reconstruction of the skull – the *sutura frontalis*.



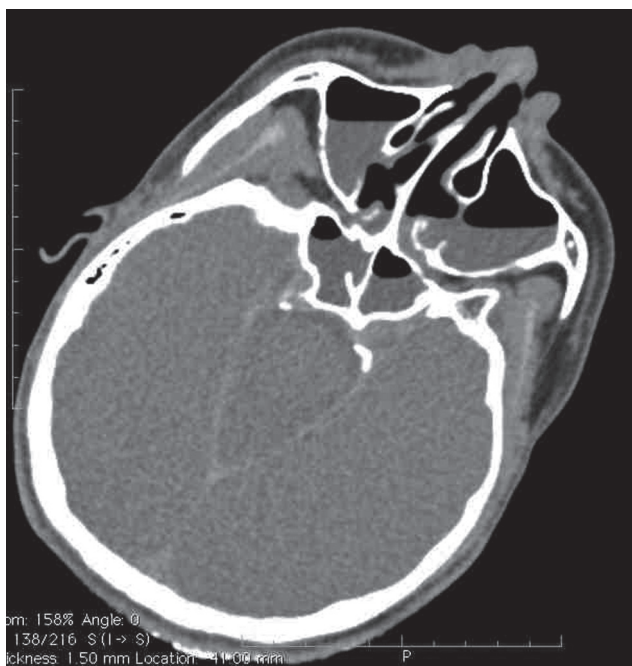
Ryc. 6. Rekonstrukcja 3D – obustronna odma podskórna tułowia.  
Fig. 6. 3D reconstruction of the trunk – bilateral hypodermic emphysema.



Ryc. 7. Rekonstrukcja 3D – obecność powietrza w jamach prawego przedsionka i prawej komory serca.  
Fig. 7. 3D reconstruction of air spaces – presence of air in the right atrium and the right ventricle of the heart.

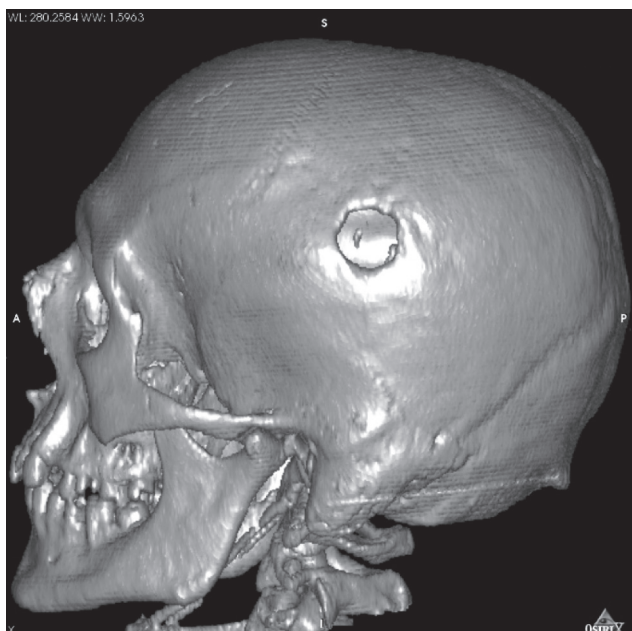


Ryc. 8. Klatka piersiowa, projekcja poprzeczna (2D) – prawostronna odma podskórna i opłucnej, obecność znacznej objętości krwi w prawej jamie opłucnej, stłuczenie prawego płuca z krwiakiem mięszu płucnego.  
Fig. 8. The thorax, transverse 2D projection – hypodermic emphysema and pneumothorax on the right, a high volume of blood in the right pleural cavity, contusion of the right lung with interstitial hematoma.



Ryc. 9. Głowa, projekcja poprzeczna (2D) – poziomy płyn w zatokach obocznych nosa (szczękowych i klinowej) w przypadku utonięcia.

Fig. 9. The head, transverse 2D projection – fluid in the maxillary and sphenoid sinuses in the case of drowning.



Ryc. 10. Rekonstrukcja 3D – otwór po trepanacji czaszki w przeszłości.

Fig. 10. 3D reconstruction of the skull – signs of previous trepanation.

- oceny tkanek miękkich, w tym narządów mięsnych – zwrócić jednak należy uwa-

gę, że bez podania środka kontrastowego zakres oceny jest ograniczony [11],

- zarejestrowania obrazu zwłok w stanie rozkładu gnilnego, w przypadkach, w których normalne techniki otwarcia zwłok bezpo-  
wrotnie niszczą jeszcze zachowaną przed  
wydobyciem narządów wewnętrznych  
strukturę [12],
- zastosowania badania TK w systemie  
przesiewowym w przypadkach, gdy nie  
ma ewidentnych wskazań do wykonania  
sądowo-lekarskiej sekcji zwłok.

Dzięki wykorzystaniu mocy obliczeniowej, jaką dysponują współczesne komputery, jest możliwe tworzenie w krótkim czasie rekonstrukcji 3D na podstawie danych obrazowych, uzyskanych w czasie akwizycji TK. Pozwala to na przestrzenną dokumentację obrażeń takich, jak np. złamania kości. Fakt, że w przypadku badań pośmiertnych nie ma ograniczenia w zakresie zastosowanej dawki promieniowania, jak i czasu badania, pozwala na uzyskanie dużej liczby przekrojów, co bezpośrednio przekłada się na wysokiej jakości rekonstrukcje przestrzenne. Tak zebrane dane mogą być przechowywane latami i ponownie oceniane, przy uwzględnieniu potencjalnych nowych metod obrazowania, jak i opracowania materiału [13].

### Rezonans magnetyczny

Techniką, która przyniosła rewolucję w radiologii diagnostycznej był wprowadzony na początku lat 80. XX wieku rezonans magnetyczny (MR). Stanowi on znakomite uzupełnienie tomografii komputerowej, gdyż pozwala na zobrazowanie przede wszystkim zmian w obrębie tkanek miękkich (lepsza rozdzielczość kontrastowa od techniki TK), co wykorzystuje się np. w prezentacji kanałów ran postrzałowych. W aspekcie badań pośmiertnych ograniczeniem pozostaje limitowany dostęp do tej techniki badania, ze względu na jej wysokie koszty [14, 15].

Modyfikacją powyższych technik jest mikro-CT i mikro-MRI – tzw. „wirtualna histologia” – zastosowanie najnowszych osiągnięć w dziedzinie radiologii być może pozwoli w niedalekiej przyszłości na wykonywanie badań obrazowych pozwalających uzyskać obraz porównywalny z obrazem spod mikroskopu w badaniu histopatologicznym. Ta technologia jest jednak cały czas w fazie badań [16].

Trwają dodatkowo badania nad wykorzystaniem następujących technik:

### „Biopsja” pośmiertna

Połączenie tomografii komputerowej z biopsją cienkoigłową pozwala na celowane pobranie materiału do badania histopatologicznego z wybranej konkretnej lokalizacji. Celowość takiego postępowania może być motywowana choćby względami społeczno-religijnymi, które uniemożliwiają przeprowadzenie pełnej sekcji zwłok. Rozwijany przez zespół szwajcarski projekt Virtobot ma pozwolić na zaprogramowane pobieranie próbek przy użyciu specjalnie do takiego celu zaprojektowanego robota, a w pełni zautomatyzowany proces pobrania materiału eliminuje ekspozycję na promieniowanie rentgenowskie osoby pobierającej [17].

### Pośmiertna angiografia

W warunkach klinicznych, aby uzyskać pełny obraz naczyń, podaje się do nich środek kontrastowy. Warunkiem dystrybucji kontrastu jest utrzymane krążenie krwi, co w przypadku badań pośmiertnych oczywiście nie ma miejsca. Stąd konieczność zastosowania urządzenia zewnętrznego – pompy, podobnej do sztucznego serca, stosowanego w operacjach kardiochirurgicznych. Ważny jest także odpowiedni dobór środka kontrastowego: taki, aby nie wpływał na obraz wykonywanego później klasycznego badania pośmiertnego [18, 19].

Warunkiem podania kontrastu jest wcześniejsze pobranie materiału biologicznego do badań toksykologicznych.

### ZAKOŃCZENIE – WNIOSKI

Powyższe zestawienie technik, wynikających z założeń szwajcarskiego projektu Virtopsy® pokazuje, jak wielokierunkowe i wielopłaszczyznowe są możliwości badań obrazowych zwłok, mogących wносить cenne uzupełnienie i rozszerzenie klasycznego pośmiertnego badania sądowo-lekarskiego. Naszym zdaniem, wykorzystanie technik badawczych, opartych na badaniach obrazowych i cyfrowym przetwarzaniu danych, może być równie przełomowe dla medycyny sądowej, jak wprowadzenie analizy DNA. Badania, które jeszcze kilka lat temu były niemożliwe do przeprowadzenia z uwagi na trudny dostęp do wysokospecjalistycznego sprzętu, wysokie koszty oraz niewystarczające możliwości techniczne (moc obliczeniową) – powoli stają się dostępne dla codziennej praktyki. Ponieważ można przewidzieć, że za kilka lat i w Polsce technika, taka jak tomografia komputerowa czy rezonans magnetyczny, nie

będą uznawane za luksus, ale podstawowe narzędzie pracy, wskazane jest, aby już teraz rozpocząć prace badawcze pozwalające na skuteczne wdrożenie tych technik w polskich realiach.

### PIŚMIENNICTWO

1. Brogdon B. G. (red.): *Forensic Radiology*, CRC Press, 1998.
2. Thali M. J., Dirnhofer R., Vock P. (red.): *The Virtopsy approach: 3D optical and radiological scanning and reconstruction in forensic medicine*, CRC Press, 2009.
3. Thali M. J., Braun M., Brüscheiler W., Dirnhofer R.: Matching tire tracks on the head using forensic photogrammetry, *Forensic Sci. Int.* 2000, 113(1-3), 281-287.
4. Lorkiewicz-Muszyńska D., Przybylski Z.: Znaczenie porównawczych badań odontologicznych w całości kształcie postępowania identyfikacyjnego na podstawie czaszki, *Arch. Med. Sąd. Krym.* 2002, 52 (1), 7-19.
5. Levy G., Goldstein L., Blachar A., Apter S., Barenboim E., Bar-Dayyan Y., Shamis A., Atar E.: Postmortem computed tomography in victims of military air mishaps: radiological-pathological correlation of CT findings. *Isr. Med. Assoc. J.* 2007, 9(10), 699-702.
6. Yen K., Lövblad K.-O., Scheurer E., Ozdoba C., Thali M. J., Aghayev E., Jackowski C., Anon J., Frickey N., Zwygart K., Weis J., Dirnhofer R.: Post-mortem forensic neuroimaging: Correlation of MSCT and MRI findings with autopsy results, *Forensic Sci. Int.* 2007, 173(1), 21-35.
7. Aghayev E., Yen K., Sonnenschein M., Jackowski C., Thali M., Vock P., Dirnhofer R.: Pneumomediastinum and soft tissue emphysema of the neck in postmortem CT and MRI; a new vital sign in hanging?, *Forensic Sci. Int.* 2005, 153(2-3), 181-188.
8. Jackowski C., Thali M., Sonnenschein M., Aghayev E., Yen K., Dirnhofer R., Vock P.: Visualization and quantification of air embolism structure by processing postmortem MSCT data, *J. Forensic Sci.* 2004, 49(6), 1339-1342.
9. Christe A., Aghayev E., Jackowski C., Thali M. J., Vock P.: Drowning – post-mortem imaging findings by computed tomography, *Eur. Radiol.* 2008, 18(2), 283-290.
10. Levy A. D., Harcke H. T., Getz J. M., Mallak C. T., Caruso J. L., Pearse L., Frazier A. A., Galvin J. R.: Virtual autopsy: two- and three-dimensional multidetector CT findings in drowning with

autopsy comparison, *Radiology* 2007, 243(3), 862-868.

11. Aghayev E., Thali M. J., Sonnenschein M., Jackowski C., Dirnhofer R., Vock P.: Post-mortem tissue sampling using computed tomography guidance, *Forensic Sci. Int.* 2007, 166(2-3), 199-203.

12. Thali M. J., Yen K., Schweitzer W., Vock P., Ozdoba C., Dirnhofer R.: Into the decomposed body – forensic digital autopsy using multislice-computed tomography, *Forensic Sci. Int.* 2003, 134(2-3), 109-114.

13. Brüscheiler W., Braun M., Dirnhofer R., Thali M. J.: Analysis of patterned injuries and injury-causing instruments with forensic 3D/CAD supported photogrammetry (FPHG): an instruction manual for the documentation process, *Forensic Sci. Int.* 2003, 132(2), 130-138.

14. Hart B. L., Dudley M. H., Zumwalt R. E.: Postmortem cranial MRI and autopsy correlation in suspected child abuse. *Am. J. Forensic Med. Pathol.* 1996, 17(3), 217-224.

15. Yen K., Thali M. J., Aghayev E., Jackowski C., Schweitzer W., Boesch C., Vock P., Dirnhofer R., Sonnenschein M.: Strangulation signs: Initial correlation of MRI, MSCT, and forensic neck findings, *J. Magn. Reson. Imaging.* 2005, 22(4), 501-510.

16. Thali M. J., Dirnhofer R., Becker R., Oliver W., Potter K.: Is “virtual histology” the next step after the “virtual autopsy”? Magnetic resonance microscopy in forensic medicine, *Magn. Reson. Imaging.* 2004, 22(8), 1131-1138.

17. Aghayev E., Ebert L. C., Christe A., Jackowski C., Rudolph T., Kowal J., Vock P., Thali M. J.: CT data-based navigation for post-mortem biopsy – a feasibility study, *J. Forensic Leg. Med.* 2008, 15(6), 382-387.

18. Grabherr S., Djonov V., Friess A., Thali M. J., Ranner G., Vock P., Dirnhofer R.: Postmortem angiography after vascular perfusion with diesel oil and a lipophilic contrast agent, *AJR Am. J. Roentgenol.* 2006, 187(5), W515-523.

19. Jackowski C., Persson A., Thali M. J.: Whole body postmortem angiography with a high viscosity contrast agent solution using poly ethylene glycol as contrast agent dissolver, *J. Forensic Sci.* 2008, 53(2), 465-468.

Adres do korespondencji:  
dr Krzysztof Woźniak  
Katedra Medycyny Sądowej UJ CM  
ul. Grzegórzecka 16  
31-531 Kraków  
mpwoznia@cyf-kr.edu.pl